Lane Medical Library

Aus dem Pathologischen Institut der Universität Kiel
Direktor: Geheimrat Prof. Dr. Jores

Über bisher unbekannte Befunde bei der Heubner'schen Endarteriitis obliterans der Hirnarterien

Inaugural-Dissertation

zur

Erlangung der Doktorwürde der
Hohen Medizinischen Fakultät
der Universität Kiel

Vorgelegt von

HANS-JÜRGEN GREUL

aus Lüdenscheid.

Kiel 1933

Druck der Druckerei der Anstalt Bethel in Bethel bei Bielefeld

Aus dem Pathologischen Institut der Universität Kiel
Direktor: Geheimrat Prof. Dr. Jores

Über bisher unbekannte Befunde bei der Heubner'schen Endarteriitis obliterans der Hirnarterien

Inaugural-Dissertation

zur

Erlangung der Doktorwürde der
Hohen Medizinischen Fakultät
der Universität Kiel

Vorgelegt von

HANS-JÜRGEN GREUL

aus Lüdenscheid.

Kiel 1933

Druck der Druckerei der Anstalt Bethel in Bethel bei Bielefeld

Nr. 50

Rektoratsjahr 1934/35

Referent: Privatdozent Dr. Wolff
Korreferent: Prof. Dr. Staemmler

Zum Druck genehmigt
Prof. Dr. Schröder, Dekan.

Es berührt eigenartig, daß es Jahrzehnte gedauert hat, ehe das heute allgemein geläufige Bild der Mesaortitis luica aortae Anerkennung gefunden hat. Im Gegensatz dazu wurde die von Heubner 1875 ausführlich beschriebene, bei Syphilis auftretende Erkrankung der Hirnschlagader als spezifische Gefäßschädigung frühzeitig gewürdigt.

Heubners Schilderung der feingeweblichen Veränderung ist auch heute noch gültig. Gegenüber der Arteriosklerose hebt er hervor, daß die Lues die Lichtung der Schlagadern über kurze Strecken hin verengert, während sich jene flächenhaft auswirkt. Bei der Arteriitis luica fehlen ferner in der Intimaverdickung die rückschrittlichen Fett- und Kalkeinlagerungen, ganz abgesehen davon, daß die Erkrankung in der Regel bei wesentlich jüngeren Menschen auftritt.

Die Gefäße, schreibt Heubner, verlieren an den entzündlichen Wandteilen ihre gewöhnliche Durchsichtigkeit. Sie werden weiß und derb, der Querschnitt drehrund und die Lichtung wird durch eine Intimaverdickung bis auf einen kaum sichtbaren Spalt verengt, der außerdem sehr häufig durch einen Thrombus völlig verschlossen wird. Derartige Gefäße imponieren als fibröse Stränge, von Moxon treffend mit gekochtem Makkaroni verglichen. Neben gleichmäßig verengten Intimawucherungen trifft man gelegentlich auch einseitige Wandverdickungen. Die von der Lues bevorzugten Schlagadern sind die Arteria basilaris und die Arteria cerebri media.

Marchand erweiterte Heubners Befunde insofern, daß an den entzündeten Stellen auch die Außenhaut der Gefäße verdickt und mit den Hirnhäuten verwachsen sein kann.

Auch die mikroskopischen Ergebnisse Heubners können heute noch als Grundlage gelten. Nach ihm entwickelt sich zwischen Endothel und Membrana elastica interna eine Endothelwucherung. Die spindeligen Zellen bilden ein lockeres Filzwerk, über dem das Endothelrohr erhalten bleibt. In älteren Fällen bildet sich aus dem lockeren Filzwerk faseriges Bindegewebe, das auch Gefäße enthalten kann. Unter dem Endothelrohr, welches durch das wuchernde Bindegewebe zentralwärts vorgeschoben wird, können neugebildete Elasticalagen auftreten, während die alte Elastika interna größtenteils zerstört wird.

Granulationsgewebe und Rundzellen treten nach Heubner erst nach dem Intimaprozeß in der Adventitia auf und zerstören gelegentlich auch die Media.

Heubner sieht also das Charakteristische des Vorgangs in einer primären Verdickung der Gefäßinnenhaut, die er als spezifisch

für Syphilis auffaßt. Diese Deutung ist dann in der späteren Zeit angefochten und widerlegt worden.

Im einzelnen brauche ich hier nicht mehr auf die gesicherten Ergebnisse zahlreicher Untersucher eingehen, wie z. B. von: Friedländer, Baumgarten, Benda, Marchand usw. Es ist jedenfalls heute anerkannt, daß der Krankheitsvorgang von außen nach innen fortschreitet. Die Intimawucherung für sich allein ist keineswegs für die Lues kennzeichnend, denn sie tritt bei allen möglichen Erkrankungen der Gefäßwand auf: Endarteriitis obliterans der Extremitätengefäße, in tuberkulösen Herden der Lunge wie auch bei Meningitis tuberculosa, bei unspezifisch langdauernden Entzündungen der Lunge, ja sogar bei einfacher Unterbindung eines Gefäßrohres.

Diese Verhältnisse der sekundären Intimawucherung schildert besonders Straßmann sehr anschaulich: „Immer dort, wo eine Entzündung der Adventitia besteht, findet sich eine Intimaverdickung. Greift die adventitielle Entzündung der Vasa vasorum auf die Umgebung, auf die Media und Elastica über, zerstört die letztere sogar, so treten auch Gefäße in die Intimawucherung hinein. Hier entstehen wiederum dieselben an den Gefäßverlauf geknüpfte Entzündungserscheinungen und neue, das Lumen weiter verengende Intimawucherung ist die Folge. Der pathologische Reiz, dessen Angriffspunkt allem Anschein nach jedenfalls bei größeren Gefäßen in die Vasa vasorum zu legen ist, veranlaßt eine starke Hyperämie der äußeren Wandschichten mit starker Zellwucherung und dementsprechend auch eine auffällige Proliferation der endothelialen Elemente, dem durch die reichliche Gefäßversorgung der granulierenden Neoplasien der Peripherie der nötige Nährboden für ihr Wachstum geliefert wird."

Wichtig ist aber, wie Versé hervorhebt, daß die Schädigung der Außenhaut sich weitgehend zurückbilden kann, während die Intimawucherung in ihrer Auffälligkeit bestehen bleibt.

So schreibt auch Jores im Handbuch von Henke-Lubarsch, daß wohl in allen Fällen die Entzündung von der Außenhaut ihren Ausgang nimmt: „Indessen ist an der Auffassung Heubners das richtig, daß die Intimawucherung eine gewisse Unabhängigkeit von den periarteriitischen und mesarteriitischen Prozessen zeigt, insofern sie über die Ausdehnung der Entzündung in den anderen Häuten hinausgehen kann."

Kurz sollen noch einige für die Diagnose wichtigen Befunde späterer Untersucher angeführt werden. So sind mehrfach Gummen in der Gefäßwand gefunden worden. Die Intimawucherung kann durch Brückenbildung die Lichtung in mehrere Abteilungen zerlegen. Selten treten Aneurysmen als Neuerscheinung auf.

Zum Schluß gebe ich eine Einteilung Kaufmanns wieder, der folgende Formen der syphilitischen Erkrankung der kleinen Hirnarterien unterscheidet:

1. Die Arteriitis gummosa.
   Gummen in der Adventitia, Media, Intimawucherung.
2. Die Arteriitis syphilitica.
   Sie ist histologisch nicht so bestimmt charakterisiert.
   a) Infiltrate und Granulationsgewebe in der Adventitia. Intimawucherung mit neugebildeten Gefäßen. Media fast nicht verändert.
   b) Panarteriitis.
   Diffuse Infiltration der ganzen Gefäßwand, wobei es akut zu einer mit Medianekrose verbundenen dichten zelligen Infiltration kommt. Endarteriitis obliterans.
   c) Panarteriitis fibrosa.
   Granulationen wandeln in chronischer Weise die Gefäßwand fibrös um. Endarteriitis obliterans.

Die Heubnersche Endarteriitis obliterans tritt nun auch kongenital auf. Die Ergebnisse der Untersuchung weichen kaum von den Veränderungen ab, wie man sie bei Erwachsenen beschrieben hat.

Ausführlich hat Takahashi hierüber Schrifttum und eigene Untersuchungen zusammengestellt (s. a. Dürck). Bei einer veränderten Arteria fossa Sylvii konnte er den Verlauf der syphilitischen Entzündung vom Beginn bis zur völligen Obliteration beobachten. Er unterscheidet drei Hauptstadien:

1. Starke Intimawucherung, besonders der Endothelien, mit thrombotischem Verschluß der Gefäßlichtung. In der Adventitia nur spärliche Zellinfiltrationen.
2. Stadium der Intimawucherung auf dem Höhepunkt. Bildung neuer Gefäße. Starke Zellinfiltration in der Media und der Adventitia, hier besonders um die Vasa vasorum.
3. Völliger Verschluß der Gefäße. Eintretende Vernarbung. Schwinden der Rundzellen. Hyaline Degeneration der Gefäßwand und des Lumens.

Die benachbarten Venen zeigen produktive Meso- und Periphlebitis, sowie Thrombosierung. Die eingelagerten Zellinfiltrationen erweisen sich als Lympho- und Leukocyten, Plasma- und Spindelzellen.

Die Untersuchungen Dürcks bei einem 13 Monate alten Kinde ergaben ein wesentlich anderes Bild:

Die Adventitia zeigte Epitheloidzellenknötchen mit zentraler Verkäsung, nach Meinung von Dürck, Gummen. Alle Gefäßwandungen waren dicht infiltriert. Die Media, die kaum noch Muskelzellen auf-

wies, war von dichten Kerntrümmern übersät. Er spricht: „von einem in diffuser Verkäsung begriffenem Infiltrat." Außerdem fand Dürck Knötchen in den weichen Hirnhäuten. Wegen der Ähnlichkeit mit Tuberkulose sind von anderer Seite Bedenken erhoben worden, ob es sich wirklich um eine Lues handelt.

In einer kürzlich erschienenen ausführlichen Monographie über die syphilitischen Erkrankungen des Herzens und der Arterien berichtet Herxheimer, daß bisher nur 10 Fälle von angeborener Heubnerscher Endarteriitis bekannt sind. Unter diesen Beobachtungen, das hebt auch Takahashi hervor, ist eine typische Aneurysmabildung an den syphilitisch veränderten Hirnarterien der Kinder bisher nicht beschrieben worden.

Ich teile im folgenden zwei Fälle angeborener Heubnerscher Endarteriitis mit, wobei in einem Falle eine deutliche Aneurysmabildung vorhanden ist. Der zweite Fall zeigt andere bisher nicht beschriebene Sonderheiten.

Fall I:

U. G. ¾ Jahre altes Mädchen. Im ersten Vierteljahre Hautausschläge und Neigung zu Drüsenschwellung. Pat. wird nach starkem Erbrechen wegen Verdacht auf Meningitis eingeliefert.

Befund:

Lymphdrüsen am Nacken, Kinn, Leistengegend, Ellenbogen bis bohnengroß. Milz ragt 2 Querfinger über den Rippenbogen. Breite Nasenwurzel. Sehr großer Kopf, so daß an Hydrocephalus gedacht wird. Blickrichtung, Pupillen, Reflexe o. B. Keine Ataxie oder Sensibilitätsstörung. Keine Krämpfe. Sensorium klar.

Röntgenbild der Unterarmknochen zeigt breite, unregelmäßige Epiphysenlinien und Unregelmäßigkeiten in der periostalen Verknöcherung.

Wa. R. im Serum, sowie Liquor stark positiv. Lumbalpunktion ergibt stark erhöhten Druck, sowie starke Zellvermehrung. Liquor klar. Pandy positiv.

Verlauf der Krankheit:

26. 3. 27 Behandlung mit Calomel und Salvarsan.

Am zehnten Behandlungstag plötzlicher Umschlag im Befinden. Pat. wird unruhig und verweigert die Nahrung. Sensorium stark benommen. Nystagmus. Steifheit der Extremitäten. Starke Schweißausbrüche am Hinterkopf. Plötzlicher Temperaturanstieg bis 39,5.

Subocipitalpunktion ergibt: Liquor leicht getrübt. Pandy positiv. Segmentkernige Leukocyten. Keine Erreger.

5. 4. Sensorium immer getrübt. Auftreten von Nackensteifigkeit. Starke Krämpfe und Zuckungen an Armen und Beinen, begleitet mit heftigen Schweißausbrüchen.

7. 4. Auftreten einer Pneumonie.

10. 4. Sensorium benommen. Extremitäten werden in tonischen Krämpfen gestreckt gehalten. Kiefer ist krampfhaft geschlossen. Starke Schweißausbrüche. Beschleunigte, vertiefte schniefende Atmung. Extreme Blässe.

Am 29. Behandlungstage Exitus an Pneumonie.

Gehirn makroskopisch:

Arterien der Hirnbasis: Die Arteriae vertebrales, sowie posteriores und die Arteria basilaris sind zartwandig und mit Blut gefüllt.

Die rechte Art. carotis interna ist hartwandig, ihre Lichtung durch einen fest anhaftenden Blutpropf verschlossen. Der Anfangsteil der Art. cerebri media zeigt knorpelartige Konsistenz, das Gefäßrohr ist drehrund, die Lichtung hochgradig verändert. Auch der Anfangsteil der rechten Art. cerebi anterior ist von ähnlichem Aussehen. An der Abgangsstelle der linken Art. cerebri media liegt ein kleinerbsengroßes Gebilde, welches fest mit den weichen Hirnhäuten verwachsen ist. Der erste Zentimeter der linken Art. cerebri media ist ähnlich wie rechts verdickt, von weißer Farbe, die Lichtung verändert.

Die weichen Hirnhäute sind an der Hirnbasis milchig getrübt. In der Gegend des Chiasma opticum besteht eine teigige, sülzige Verdickung der Hirnhäute. Diese Verdickung der Hirnhäute setzt sich auf die Sylvischen Furchen fort.

Die Blutgefäße über den Hemisphären sind prall gefüllt. Ein Horizontalabschnitt ergibt, daß beiderseits große Teile des Frontal-, Parietal- und Temporalhirns erweicht sind. Die Erweichung ist links bedeutend stärker als rechts. Die Hirnkammern sind von normaler Beschaffenheit, jedoch stark erweitert.

Von einer in Einzelheit gehenden Beschreibung des Hirnbefundes wird Abstand genommen, da das Gehirn jahrelang in Aufbewahrungsflüssigkeit gelegen hat und die einzelnen Schnittflächen erst jetzt angelegt wurden.

Mikroskopischer Befund:

Rechte Arteria cerebri media. Die Form des Gefäßes ist nicht wesentlich verändert, obwohl sämtliche Wandschichten schwerste Umwandlungen durchgemacht haben. Von einer Muskelschicht ist nichts mehr zu erkennen. Am besten erhalten ist die Adventitia. Sie besteht aus verdickten, kollagenen Bindegewebslagen, die an vielen Stellen von dichten Zelleinlagerungen durchsetzt sind. An solchen Teilen der Außenhaut ist ihr gewöhnlicher Bau aufgehoben, und das Bindegewebe in ein lockeres, weitmaschiges Netzwerk umgewandelt, reich an Kapillaren und den erwähnten Zelleinlagerungen.

In einem Sektor, der etwa ⅛ der Gefäßwand einnimmt, ist dieselbe bis zur Elastica interna nekrotisch. Dieser Abschnitt wird jedoch nach außen hin noch von einigen wohlerhaltenen Faserlagen abgedeckt.

Unter den Zellen, die in der Adventitia eingelagert sind, sie durchsetzen, und bis in den später zu besprechenden Inhalt der Gefäßlichtung einwandern, herrschen Fibroblasten, Histiocyten und Lymphocyten mit Plasmazellen vor. Histiocyten sind besonders zahlreich, während polynukleäre Leukocyten nur vereinzelt anzutreffen sind.

Die Elastica interna ist nur noch in spärlichen Resten erhalten und hier stark gefaltet.

Lichtungswärts von der Elastica interna folgt eine dicke Zone ziemlich parallel gelagerten, kernarmigen Bindegewebes: die gewucherte Intima.

Der übrige Teil der Lichtung ist zur einen Hälfte eingenommen von frischem Thrombusmaterial, zur anderen Hälfte von einem netzartig geordnetem Faserwerk. Dieses Faserwerk färbt sich mit Säurefuchsin schwach rötlich. Es ist überaus reich an Histiocyten, die vielfach Hömosiderin enthalten.

Die linke Arteria cerebri media. Von dem kugelig erweiterten Anfangsteil der linken Art. cerebri media sind Schnitte aus drei verschiedenen Tiefen vorhanden.

Schnitt 1: Der erste Querschnitt zeigt das Gefäß noch in seiner völlig erhaltenen Form. Die Wandung ist jedoch schon wesentlich verändert.

Die Adventitia ist von allen Wandschichten am besten und nahezu in der ganzen Circumferenz wenigstens teilweise erhalten. Ihr derbfaseriges, welliges Gefüge ist von Lymphocyteneinstreuungen durchsetzt. An einer Stelle ist die Wandung auch, besonders an den Außenschichten, reichlich von Fibroblasten und Histiocyten durchsetzt. In einem Drittel des Gefäßumfanges, wo von einer Media überhaupt nichts zu erkennen ist, sind auch von der Adventitia nur spärlich Fasern nachzuweisen. Zwischen diesen Fasern liegt eine uncharakteristische Masse ohne Kerne.

Eine Media ist nur im halben Gefäßumfang erhalten.

Die Elastica interna ist vielfach stückweise geschwunden. An diesen Stellen liegt, unmittelbar an die Media grenzend, eine neugebildete Schicht kollagenen, kernarmen Bindegewebes. An einer Stelle ist die Gefäßwand in ganzer Schicht nekrotisch. Ein schmaler Streifen, andeutungsweise mit Säurefuchsin rot gefärbten Gewebes, der der Intima angehört, deutet noch die Umrisse der früheren Gefäßwand an. An dieser Stelle liegt ein Herd, wahrscheinlich dem Bereiche der Adventitia entsprechend, der aus dicht gelagerten Zellschatten (nekrotische Exsudatmassen) besteht.

Das Lumen ist bis auf einen exzentrischen Restkanal von einem Blutpfropf eingenommen, der schon eine neugebildete Intimalage aufweist. Der Restkanal ist angefüllt mit Erythrocyten und randständigen Leukocyten.

Schnitt II: Gehen wir eine Stufe weiter in dem zur Untersuchung stehenden kugeligen Gebilde, so ergibt sich folgendes Bild:

Die Gefäßwand ist nur zu einer Hälfte in Form einer halbmondförmigen Spange erhalten. An den Enden dieser Spange biegt das Gefäßrohr nach außen ab, um in einen erweiterten Blutraum überzugehen. Dadurch entsteht im Schnitte die Form einer Acht, deren

eine Hälfte von dem erhaltenen Gefäßrohr, deren andere von dem Blutsackrohr gebildet wird.

Das erhaltene Gefäßrohr wird größtenteils noch aus kollagenen Fasern gebildet, die ziemlich parallel laufen und meist der Adventitia angehören dürften. Die Maschen dieses Bindegewebes sind teils von Fibroblasten, Histiocyten und Exsudatzellen, teils von nekrotischem Gewebe und Kernresten angefüllt.

Hier ist von einer Muskelschicht keine Spur mehr zu entdecken.

Die Elastika interna ist in einfacher Lage gut erhalten, lumenwärts von einer dicken Schicht parallel gelagerter, kollagener Bindegewebsfasern bedeckt.

Dort wo die Gefäßwand nach außen umbiegt, liegen große Mengen von Leuko- und Lymphocyten. Hier teilt sich die Elastika interna in zwei dünnere Lamellen, die breit durch Exsudatzellen auseinandergetrieben sind.

Der neugebildete Blutsack wird nach außen nur durch eine schmale Zone kollagenen Bindegewebes abgedeckt, im Inneren ist er von einem frischen Blutpfropf ausgefüllt.

In der Nachbarschaft liegen zwei kleinere Arterien, die eine beträchtliche Intimawucherung aus filzartig durcheinandergelagerten Fibroblasten und lockeren, kollagenen Bindegewebsfasern aufweisen. In ihrer verdickten Adventitia liegen Rundzelleneinstreuungen.

Schnitt III: Im letzten Querschnitt besteht die Zerstörung des Gefäßes in ihrer größten Ausdehnung. Die nur noch zum geringeren Teil vorhandene Gefäßwand bildet mit der sich anschließenden sackförmigen Ausstülpung die Form einer Birne.

Der engste Abschnitt dieses Gebildes zeigt noch völliges Vorhandensein aller Schichten. Die unverdickte Adventitia besteht aus dicken kollagenen Fasern. Die Media ist an der gelblichen Färbung des Säurefuchsinpräparates noch gut zu erkennen, zeigt jedoch fast völligen Schwund der Muskelkerne. Lumenwärts der hier noch gut erhaltenen und stark geschlängelten Elastika interna befindet sich eine geringe Ansammlung nekrotischer Massen.

Bei weiterer Verfolgung der Wandung ist die Elastika interna vielfach über breite Strecken hin unterbrochen. Auf der einen Seite der Gefäßwand, im Übergang zum Aneurysma, liegt eine beträchtliche Intimawucherung mit neugebildeten kollagenen Fasern, deren Kerne allerdings größtenteils untergegangen sind.

Der Kerngehalt der Media und ihre Zeichnung nehmen nach dem Blutsack hin immer mehr ab, um schließlich völlig zu verschwinden.

Die Aussackung des Gefäßes wird begrenzt von wenigen zarten Fasern der Adventitia. Weiterhin aber beteiligt sich auch das Gewebe der Pia an der Verstärkung des Aneurysmasackes. Zwischen diesen beiden Wandteilen liegen große Massen von Zell- und Kerntrümmern, deren ursprüngliche Natur nicht mehr zu erkennen ist.

So läßt sich aus den mikroskopischen Betrachtungen an den pathologisch veränderten Hirnarterien folgende Zusammenfassung ableiten:

An den Stellen mikroskopisch wenig veränderter Gefäße ist die Form des Gefäßrohres noch erhalten. Doch zeigt die Wandung schon schwere Schäden, die herdweise bis zum völligen Gewebstode gehen. Die Schwächung der Wandung ist teilweise kompensiert durch eine Endarteriitis obliterans. Die Lichtung ist neben dieser Intimawucherung bis auf einen geringen Rest durch einen frischen Thrombus verlegt. Das Ganze ist von einer chronisch produktiven Entzündung begleitet.

An dem äußerlich stark veränderten Gefäß ergibt die Untersuchung an drei verschiedenen Stellen folgendes Bild:

Zuerst besteht eine chronische Entzündung der Gefäßwand, verbunden mit einer Intimawucherung und einer schweren Zerstörung aller drei Häute. Diese Zerstörung ist stellenweise schon bis zur völligen Nekrose der ganzen Wandbreite gesteigert. Die Form des Rohres ist jedoch noch gewahrt.

In der zweiten Schnittstufe steigern sich die Gefäßwandschäden des Rohres. Soweit erhalten, ist es gleichfalls wie oben stark geschädigt. Außerdem tritt eine Ausbuchtung der einen Wandhälfte auf. An der Ausbuchtungsstelle brechen die Wandteile ab oder gehen in völige Nekrose über. Die Wand dieses Aneurysmas wird nur noch von kollagenen Bindegewebsfasern gebildet.

Im letzten Gefäßquerschnitt bieten sich keine Besonderheiten, nur ist der Aneurysmasack wesentlich größer geworden. In der Umgebung des Aneurysmas liegen in der verdickten Pia alle Arten von Zellen der chronischen Entzündung. Mehrere kleine Arterien weisen eine starke Intimawucherung mit teils geringeren, teils stärkeren Zellinfiltrationen auf.

Es ist hier also im Verlaufe einer Endarteriitis syphilitica bei einem ¾ Jahre alten Kinde zu einer Aneurysmabildung an der Arteria cerebri media gekommen.

Esser hat im Jahre 1928 eine Arbeit über Hirnarterienaneurysmen veröffentlicht und sich mit der Frage der Ätiologie beschäftigt. Er schreibt: „Den Befunden an den eigenen Fällen und dem Literaturstudium nach kommen ätiologisch in Frage: Arteriosklerose als Hauptursache. Lues spielt eine untergeordnete Rolle; einzig gummöse Prozesse können Aneurysmen hervorrufen."

In unserm Falle sind weder makroskopisch noch mikroskopisch Gummen zu finden. Es liegt die Form der syphilitischen Gefäßentzündung vor, die Kaufmann als einfache Arteriitis syphilitica bezeichnet hat, in engerem Sinne als Panarteriitis syphilitica. Damit

können wir die Zusammenstellung von Esser dahin erweitern, daß die Lues auch ohne Gummen gelegentlich zur Aneurysmabildung führen kann.

Fall II:

U. B. Mutter anamnestisch 5 Fehlgeburten. Die Blutuntersuchung ergibt bei beiden Eltern eine stark positive Luesreaktion.

Status präsens: 1 Jahr 8 Monate altes Kind mit leicht rachitischen Anzeichen wird wegen linksseitiger Oculomotoriuslähmung eingeliefert.

Die Drüsen des Halses, der Leistenbeuge, der Achselhöhle, sowie die linke Cubitaldrüse zeigen bohnengroße Schwellungen. Keine Craniotabes. Sattelnase.

Reflexe o. B. Fat. zeigt, abgesehen vom linken Augenbefund s. u. keine Lähmungen, keine Spasmen, keine Sensibilitätsstörung.

Rechtes Auge normal.

Linkes Auge wird dauernd geschlossen gehalten. Linker Augapfel erscheint vorgetrieben und steht dauernd nach außen abduziert. Bewegung des linken Auges nach oben, sowie nach unten und innen sind nicht möglich. Pupille weit und Lichtstarr, während rechts Reaktion prompt erfolgt.

Liquor: Erhöhter Druck, leicht getrübt. — Goldsol: positiv. Wa. R. mehrfach positiv.

Serum: Wa. R. mehrfach positiv. — Bakterienfund negativ.

Verlauf:

Nach Beginn mit spezifischer Behandlung erfolgt ein pustulöser Ausschlag auf der rechten Gesäßhälfte. Zunächst Besserung der Oculomotoriuslähmung. Das Auge kann weit geöffnet werden, die Beweglichkeit des Augapfels ist besser. Die Pupille weiterhin reaktionslos.

Nach 8 Tagen Verschlechterung des Allgemeinbefindens. Kind wird apathisch. Auftreten von Nackensteifigkeit. Bewegungseinschränkung des rechten Beines. Reflexe rechts abgeschwächt vorhanden, links normal. Hebung des linken Augenlides, sowie Bewegung des Auges nach rechts möglich.

Nach weiteren 4 Tagen bedeutende Verschlechterung. Starke Spasmen und Krämpfe an allen Extremitäten. Die Krämpfe bestehen in kurzen Zuckungen. Ptose des rechten Augenlides. Klonus des rechten Unterschenkels. Babinski rechts positiv.

Links sind die Reflexe gesteigert, jedoch kein Klonus, kein Babinski.

Am nächsten Tage starke Carpo- und Pedalspasmen. Streckung der Finger nur mit Anstrengung möglich. Besonders die rechte Hand in starker Krampfstellung.

Nach weiteren 3 Tagen Spasmus am ganzen Körper, rechts stärker als links. Die Krämpfe treten in kurzen Zuckungen auf. Ausgeprägte Nackensteifigkeit. Brudzinski positiv. Patellarreflexe lebhaft. Babinski rechts positiv, links normal. Carpo- und Pedalspasmus unverändert.

Pupillen klein. Rechts gute Reaktion auf Lichteinfall, links vollkommene Starre.

Im Status quo ante Exitus letalis. Kreislaufinsuffizienz.

Gehirn makroskopisch:

Arterien der Hirnbasis: Die Arteriä vertebrales und die Arteria basilaris sind zartwandig, durchgängig und blutleer. Ohne krankhaften Befund sind auch die Arteriä cerebelli, cerebri post. und die Rami communicantes.

Dagegen ist der im Schädelinnneren gelegene Teil der rechten Arteria carotis interna, der Anfangsteil der rechten Art. cerebri media und anterior verdickt. Die Rohrwand ist von weißer Farbe, drehrund und knorpelig hart. Die Lichtung scheint durchgängig, aber hochgradig verengt.

Auch die linke Art. carotis interna ist derb, verdickt und von weißer Farbe. Die Lichtung ist verengt und enthält einen weißlichen Pfropf, dessen Natur makroskopisch nicht zu erkennen ist.

Der Anfangsteil der linken Art. cerebri media ist ebenfalls in ein derbes, strangförmiges Gebilde umgewandelt. Ungefähr über der Mitte der Substantia perforata anterior bekommt das Gefäßrohr wieder normales Aussehen und ist mit Blut gefüllt.

Weiche Hirnhäute: Sie sind über dem Chiasma opticum, über den Fossae sylvii undurchsichtig und verdickt. Über den Hemisphären sind sie zart.

Gehirn: Beiderseits ist das Stirnhirn sehr weich und eingefallen. Besonders links greift der Schwund der Hirnsubstanz weit nach hinten, und hier hat die Erweichung auch große Teile des Scheitelhirnes ergriffen.

Ein Horizontalschnitt durch das Gehirn, der die Stammganglien nur oberflächlich anschneidet, ergibt folgendes Bild:

Die Vorder- und Hinterhörner der Seitenkammern sind erweitert. Die linke Hemisphäre zeigt eine ausgedehnte Erweichung, die Rinde und Mark völlig zerstört hat. Der Erweichungsherd sinkt auf der Schnittfläche ein. Er beginnt 2 cm vom Stirnpol entfernt, nimmt große Teile des Scheitelhirnes ein, den oberen Teil des Schläfenlappens und hat medianwärts den Kopfteil des Nukleus caudatus zerstört. Hier ist das Ependym der Hirnkammern mit einer 1 cm dicken Zone von Hirngewebe erhalten, aber eingesunken und in Falten gelegt. Der Erweichungsherd hat eine graue Farbe und besteht aus einem filzartigen Gewebe, das sich wie Spinnengewebe zerrupfen läßt. Histologisch handelt es sich hier um einen älteren Erweichungsherd mit reichlich neugebildeten Kapillaren und faseriger Grundsubstanz.

In ungefähr entsprechender Ausdehnung besteht auf der rechten Hirnhemisphäre ein Erweichungsherd, dessen Gewebe über die Schnittfläche hervorquillt. Die Rinde ist bis auf eine schmale Zone erhalten. Die Farbe wechselnd. Die Rinde ist braun, die Marksubstanz fleckig gerötet, andere Teile wieder von weißer Farbe. Dem Verlauf des rechten Nukleus caudatus entsprechend hat das Gewebe eine eiterähnliche Farbe. Der Kopfteil des Nukleus caudatus wölbt sich tumorartig in Haselnußgröße in die rechte Seitenkammer vor. Diese Erweichungsherde der rechten Seite sind frischerer Natur und bestehen überwiegend aus Fettkörnchenzellen.

Mikroskopischer Befund: Arteria cerebri media.

Im Gegensatz zu dem ersten Falle treten hier an den von der Arteriitis syphilitica befallenen Gefäßen keine Formveränderungen auf.

Die Art. cerebri media ergibt in Längs- und Querschnitten immer das Bild ihres völlig erhaltenen Gefäßrohres. Auch die Veränderungen der einzelnen Wandschichten sind bei weitem nicht so hochgradig wie bei den erst geschilderten Fällen.

Die Media ist in allen Schnitten vollkommen erhalten. Ein Verlust von Muskelkernen oder irgendwelche nekrotischen Abschnitte mit Kerntrümmern sind nicht zu bemerken.

Die Adventitia, teils stärker, teils geringer aufgelockert und verdickt, weist nur in ihrer Peripherie Lymphocyten auf. Doch greift dieser Entzündungsprozeß in keinem Falle auf die Media über.

Die stärksten Veränderungen weist die Elastica interna auf. Stark gewellt ist sie oft herdförmig oder über größere Strecken von doppelter Dicke als es diesem Alter entspricht. Im Verlauf solcher Verdickungen splittert sich dann diese elastische Haut in 6—8 parallel gelagerte Lamellen auf. Zwischen den elastischen Membranen liegen des öfteren zarte kollagene Fasern.

Im Gegensatz zu dieser Intimahyperplasie, die durch die Neubildung der elastischen Fasern gekennzeichnet ist, finden wir an einem kleinen Ast der Art. cerebri media eine beträchtliche Intimaverdickung reinzelliger Art. Diese Wucherung besteht in der Tiefe aus netzförmig angeordneten Spindelzellen in reichlicher Menge mukoider Substanz gelegen. Nach dem Lumen zu sind die Kerne parallel gelagert und fassen zwischen sich zarte kollagene Fasern.

Viele andere Gefäßquerschnitte bieten nicht das Bild solcher reinzelligen Endarteriitis obliterans oder Intimahyperplasie mit Vermehrung elastischer Fasern.

Die Lichtung dieser Gefäße ist verschlossen durch lockeres Keimgewebe, welches reich ist an roten Blutkörperchen, klumpigen fibrinoiden Massen und einigen Eisenpigment tragenden Zellen.

Die weichen Hirnhäute sind verdickt, ihr Gewebe ist aufgelockert, von zahlreichen verstreut liegenden oder umschriebenen Zellanhäufungen Lymphocyten und Histiocyten durchsetzt. Die Zellanhäufungen liegen meist ausgesprochen perivasculär.

Zusammenfassend können wir sagen, daß in diesem Falle eine chronische Leptomeningitis verbunden mit Gefäßveränderungen vorliegt, die dem entsprechen, was man als Endarteriitis obliterans bezeichnet.

Von einigen Autoren werden diese letzterwähnten Bilder auch als primäre Endarteriitis obliterans bezeichnet. Ich möchte es dahingestellt sein lassen, ob dies auch für unsere Fälle eintrifft. Ebensogut

können alle diese letzterwähnten Lichtungsverschlüsse als Thrombose mit nachfolgender Organisation angesehen werden.

So weisen zahlreiche feine Gefäße in den weichen Hirnhäuten mikroskopisch bemerkenswerte Veränderungen auf. Es handelt sich hier um Bildungen, die der Intima teils breitbasig, teils nur auf kurze Strecken aufsitzen und weit in die Lichtung der Gefäße hineinragen.

Eine Arterie (s. Abb. 1) zeigt auf diese Weise einen Buckel, der mit großer Ausdehnung auf der Intima fußt. Fast zur Hälfte verschließt er das Lumen des Gefäßes. Diese Bildung besteht aus spindeligen Kernen, die ziemlich weit auseinander liegen und aus wenigen Histiocyten mit schaumigem Protoplasma. Neubildung von Gefäßen, sowie elastische Fasern sind in dem wuchernden Gewebe nicht zu erkennen. Während die Muskelschicht unter diesem Intimabuckel verdünnt ist, ist die Elastica interna dagegen in ihrer ganzen Ausdehnung gut erhalten. Das Endothel der Gefäßwand ist keineswegs an der Stelle dieser Bildung zerrissen oder unterbrochen, sondern greift ohne Veränderung auf den Buckel über, um ihn lückenlos zu überziehen. Die Adventitia des Gefäßes ist von normaler Beschaffenheit.

Die Hirnhäute selbst, sowie die Gefäße der Nachbarschaft zeigen geringe chronische Zelleinlagerungen, die als symptomatische Entzündungen aufgefaßt werden können.

In einem anderen Gefäßquerschnitt, einer Vene mit überaus dünner Wandung, erblickt man ein langgestrecktes, polypöses Gebilde, das sich fingerartig in die Lichtung vorstülpt (s. Abb. 3).

Gleich dem vorigen Intimabuckel zeigt es dieselben Zellen, ist aber von weitaus kernreicherer Beschaffenheit. Die darunter gelagerten Zellschichten sind auch hier unbeteiligt, und das Endothel überzieht wie im ersteren Falle das ganze Gebilde ohne Unterbrechung mit einer einschichtigen Zellage.

Ein drittes Gefäß, auch hier wieder eine Vene, besitzt eine breitbasig aufsitzende Intimawucherung, die der Innenwand flach anliegt. Sonst gleicht der Aufbau den vorher beschriebenen Gebilden (s. Abb. 5).

Diese Bildungen spielen im Schrifttum eine gewisse Rolle, so daß die Frage ihrer Entstehung von Interesse ist. So hat Herxheimer in seiner Monographie (s. Abb. 52) einen Intimabuckel abgebildet, der mit unseren Gebilden größte Aehnlichkeit aufweist; nur zeigen sich hier im Gegensatz zu unseren Fällen zarte kollagene Fasern, die für ein längeres Bestehen des Herdes sprechen. Die elastische Grenzhaut ist hier unterbrochen, während sie bei uns immer völlig erhalten geblieben ist. Herxheimer bezeichnet diese Wucherung als „Endarteriitis Heubner", eine Diagnose, die bei dem Vorhandensein der Elasticazerstörung sicherlich ihre Berechtigung hat.

Auch ich würde aus dem klinischen, sowie histologischen Befund der obigen Fälle die Diagnose Endarteriitis obliterans stellen, wenn

nicht Gebilde in anderen Gefäßen von gleicher Form aber anderen Baues Bedenken an eine sichere Diagnose aufkommen ließen.

Bei diesen Querschnittsbetrachtungen anderer Gefäße der Pia (s. Abb. 2, 4, 6), handelt es sich auch um polypöse Zapfen, die weit in das Lumen der Gefäße hineinragen.

Erstens aber sitzen diese Zapfen an den vorhandenen Schnitten der Gefäßwand nicht so fest an wie die erst beschriebenen kernreichen Gebilde. Abgehobene Endothelzellen kennzeichnen die Stelle ihrer Wandverlötung. Zweitens zeigt besonders der innere Aufbau eine andere Struktur. Hier bestehen die Wucherungen aus einer hyalinen, scholligen, homogenen Masse, mit wenig, teils spindeligen, teils uncharakteristischen Kernen, während dort Reichtum an Kernen und eine feinfaserige Struktur vorherrschte. Hier Einstreuungen von roten Blutkörperchen, teilweise können sogar auch weiße Blutzellen beobachtet werden, die in den oben beschriebenen Querschnitten nicht vorhanden waren. Die Gleichartigkeit mit den zuerst erwähnten Befunden liegt vor allen Dingen in dem lückenlosen Endothelüberzug, der erhaltenen Elastica interna und den sonst kaum veränderten Wandschichten. So legen es diese zum Vergleich nebeneinander gestellten Bildungen gleicher Form doch verschiedenen Baues nahe, daß sie auch genetisch zusammengehören.

Es ist keine Frage, daß wir es bei den letzten Betrachtungen mit in Organisation befindlichen Thromben zu tun haben. Andere Querschnitte zeigen bald, daß Thromben vorhanden sind, die die Lichtung völlig verschließen.

Liegen genetisch dem polypösen Gebilde Thrombosen zugrunde, so sind doch Eigenarten da, die sie von gewöhnlich organisierten Thromben unterscheiden. Die polypöse Form sowie der lückenlose Endothelüberzug, der auch Gebilde überzieht, die fast das ganze Lumen einnehmen, weichen von gewöhnlichen Thromben ab. Auch ist keine Spur irgendwelcher Vascularisierung vorhanden, wie wir sie sonst an Thromben gleicher Größe gewöhnlich festellen können. Jedenfalls bieten die Thromben der basalen Hirnarterien ein völlig anderes Bild.

Rößle zeigt eine Abbildung eines Intimapolypen einer Lebervene in seiner kürzlich erschienenen Arbeit über den Formenkreis der rheumatischen Gefäßveränderung mit besonderer Berücksichtigung der rheumatischen Gefäßentzündungen. Der Polyp besteht aus einer eosinroten, homogenen Masse, hängt mit der Gefäßwand zusammen und ist auch von Endothel überzogen. Rößle stellt sich den Werdegang dieses Polypen auf 2 Arten vor. Einmal meint er, lösen sich die einzelnen Endothelien von der Innenhaut, vermehren sich zu spinnengewebsartig durch die Lichtung ziehenden Membranen, zwischen denen nun Niederschläge von Fibrin und krümeligen Massen erfolgen. Zweitens hält er es für möglich, daß sich ohne Endothelablösung eine buckelige Unterpolsterung mit einer eosin-

roten Masse einstellt, entstanden durch Verquellung des Gefäßgewebes und verbunden mit einer späteren Einpressung und Niederschlagsbildung von Protoplasma.

Für unseren Fall treten zwei andere Ursachen als Thrombenbildung in den Vordergrund, eine allgemeine und eine örtliche. Einmal sehe ich die Ursache in den Aenderungen der Strömungsgeschwindigkeit des Blutes, hervorgerufen durch die Endarteriitis der basalen Hirnarterien mit folgendem vollständigen thrombotischen Verschluß der Lichtung. Zum anderen eine örtliche Einwirkung auf die Gefäße durch das erweichte Hirngewebe, da alle beschriebenen Veränderungen, die einwandfreien Thromben, sowie die kernreicheren Gebilde nahe den frischen und erweichten Hirnteilen gelegen haben.

Masson und Henschen haben ähnliche Gebilde in Hämorrhoidalvenen, Urethralpolypen und Leberangiomen gefunden. Masson sieht diese Wucherungen als blastomatöse Prozesse an, Henschen dagegen denkt sie sich entstanden durch den Reiz einer chronischen Entzündung. Wie in einem entzündeten Bindegewebe Fibroblasten wuchern, sollen auch die Endothelien auf den entzündlichen Reiz der Nachbarschaft hin wuchern. Sekundär schlagen sich dann zwischen den Endothelien homogene Massen nieder, die Henschen in erster Linie von Erythrocyten ableitet, die ihr Haemoglobin verloren haben. Wir schließen uns jedoch den Zweifeln Rößles an, daß die roten Blutkörperchen das Hauptmaterial der hyalinen Massen sind, sondern nehmen an, daß sie größtenteils Gerinnungsprodukte des Blutplasmas darstellen.

Natürlich setzen wir auch die Lues in Rechnung, die eine besondere allgemeine Reaktionslage des Endothels mit Neigung zur Proliferation schafft, obwohl wir ihren Einfluß hier nicht hoch einschätzen.

Wir messen dem Endothel heute nicht nur eine passive Tätigkeit im Sinne der Abdichtung und Bildung einer Gleitfläche zu, sondern ersehen in ihm ein höchst aktives Gewebe, welches in engster Wechselbeziehung zum Gefäßinhalt und ebenso auch zur Gefäßnachbarschaft steht. So fällt auch dem Endothel bei der Thrombenbildung keineswegs nur eine passive Rolle zu. Je nach der Reaktionslage kann einmal das Endothel in den Vordergrund treten, ein andermal können Niederschlagsbildungen aus dem Blute überwiegen. So sehen wir in unserem Falle Thrombosen, die nahezu die ganze Lichtung ausfüllen, so daß wir größeren Wert auf die Niederschlagsbildung legen müssen.

Der Vergleich der Thromben in unserem Falle mit den kernreicheren Bildungen läßt stark vermuten, daß auch diese aus Thromben hervorgegangen sind. Neben ihrer Form, der Beteiligung von Venen, spricht das Fehlen von Elasticastörungen und Elasticawucherungen, das Fehlen stärkerer perivasculärer frischer oder abgeklungener entzündlicher Erscheinungen, sowie die Lage fern der Hirnbasis für unsere Auffassung.

Auf eine Beobachtung sei noch verwiesen, die eine gewisse Ähnlichkeit mit unseren Intimaverdickungen hat. Esser schildert eine Ruptur der Arteria vertebralis bei einer Frau mit Mesaortitis luica und stark positiver Wa.-R. Die Adventitia des betreffenden Gefäßes war stark hyalinisiert und in geringem Grade von Lymphocyten durchsetzt. In der Nähe einer Rupturstelle wölbt sich die Intima plötzlich zu einem eiförmigen Hügel empor. Die Media ist unterhalb dieses Höckers stark verdünnt, stellenweise völlig hyalin und kernlos. Ähnlich wie in unserem Falle liegt die intimale Neubildung oberhalb der verdünnten Elastica interna, gehört also nur der Intima an. Auch die Abbildungen lassen eine große Ähnlichkeit mit unseren Bildern erkennen.

Der Höcker besteht aus schalenförmig angeordnetem, kernreichem Bindegewebe. Abweichend von unseren Beobachtungen findet sich außerdem noch eine excentrisch gelegene Nekrose in den Höckern. In der Nähe einer zweiten Rupturstelle liegt ein ähnlich gebauter Intimahöcker.

An den Hirnhäuten, besonders in der Umgebung der Rindengebiete, liegt eine chronische Leptomeningitis vor, so daß auch hierin eine gewisse Parallele zu unserer zweiten Beobachtung besteht. Esser kommt zu dem Schluß, daß in seinem Fall die beiden Intimabildungen als Gummen anzusprechen sind: „Wenngleich sich die Form der gummösen Gefäßerkrankung von dem bekannten nicht unwesentlich in manchen Punkten unterscheidet."

So komme ich denn zum Schluß meiner Erörterungen, daß das Bild einer entzündlich entstandenen Endarteriitis obliterans, d. h. einer von vornherein produktiven zelligen Intimawucherung, weitgehend Intimaverdickungen ähneln kann, die mit größter Wahrscheinlichkeit aus umschriebenen Thrombosen hervorgegangen sind.

Es heißt also bei der Diagnose einer luischen Endarteriitis obliterans Vorsicht walten zu lassen. Aus einer Intimaverdickung allein beim Fehlen spezifisch entzündlicher Prozesse läßt sich niemals eine unbestrittene Diagnose auf Lues stellen. Nur die Gesamtheit der pathologischen Kennzeichen auf klinischem, serologischem, topischem, sowie histologischem Gebiete erlauben die Diagnose einer syphilitischen Gefäßerkrankung.

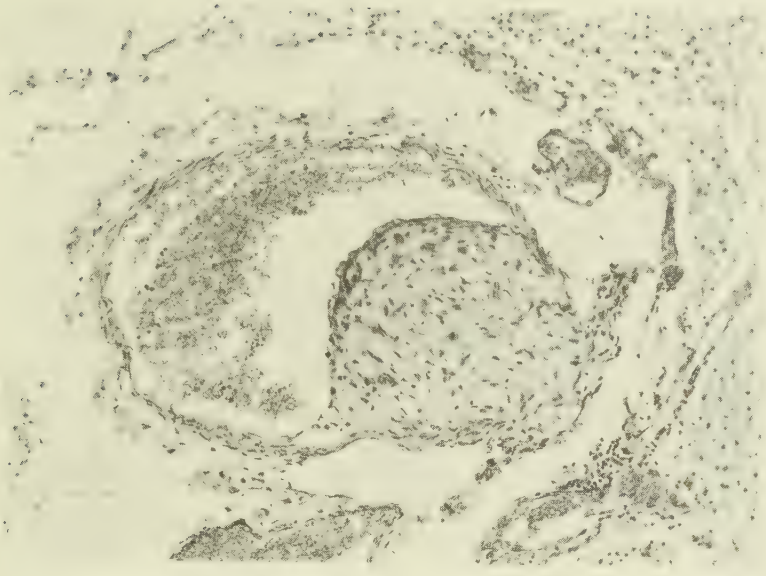

Abb. 1.

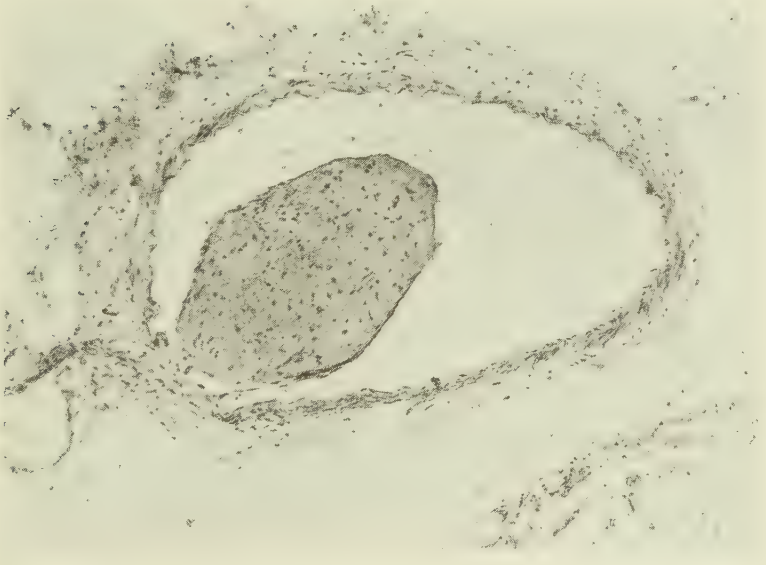

Abb. 2.

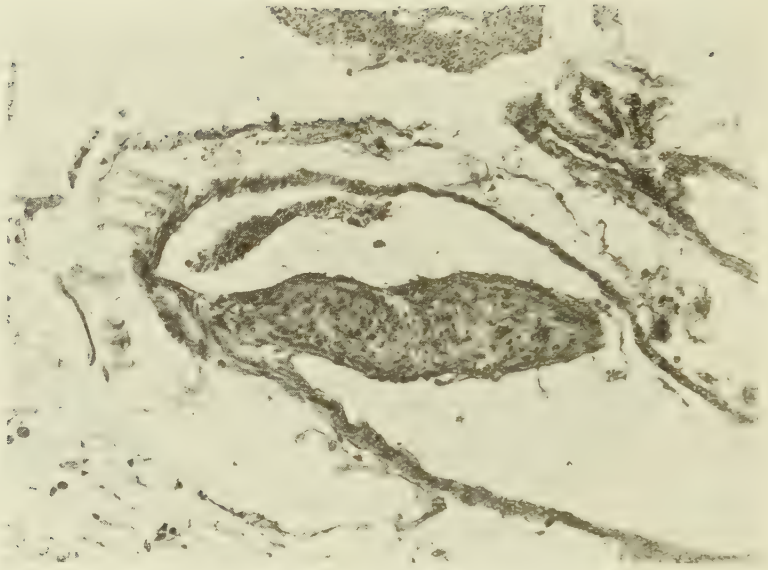

Abb. 3

Abb. 4.

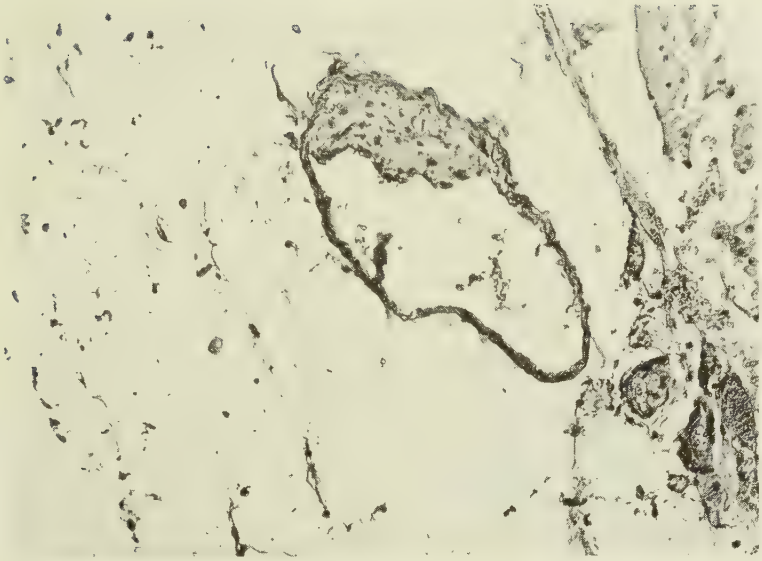

Abb. 5.

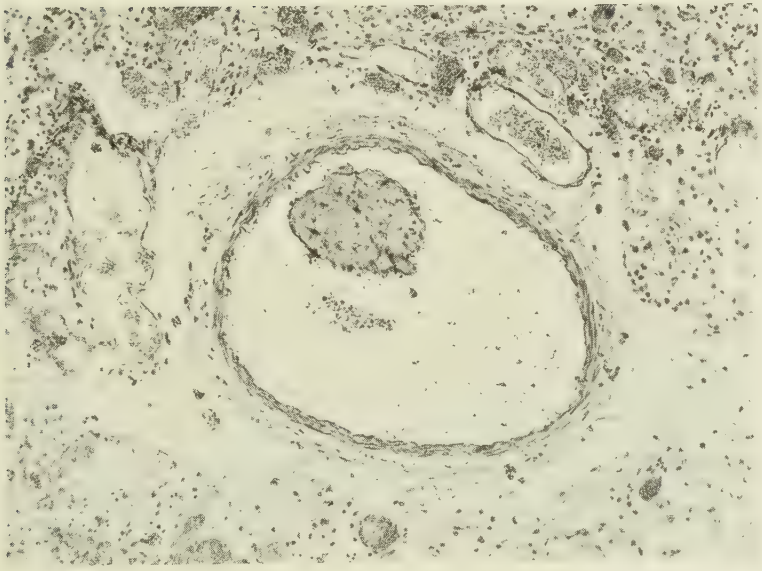

Abb. 6.

Ich bestätige hiermit, daß ich die Arbeit nur nach der angegebenen Literatur und ohne jegliche fremde Hilfe angefertigt habe.

Kiel, den 20. Dezember 1933.

Lebenslauf.

Am 29. Mai 1905 wurde ich in Dortmund als Sohn des Landrichters Kasper Greul und seiner Ehefrau Alma Greul, geb. Rahmede, geboren. Meine Schulausbildung erhielt ich auf dem Pädagogium zu Godesberg und auf der Oberrealschule zu Hagen i. W. Auf letzterer bestand ich im Jahre 1927 meine Reifeprüfung. Im Jahre 1928 wies ich auf dem Lüdenscheider Realgymnasium im Lateinischen die Reife für die Klasse der Obersekunda nach.

Vom Sommersemester 1927 ab studiere ich Medizin. Mein erstes Semester verbrachte ich in Tübingen, die folgenden Semester in Frankfurt a. M., wo ich im Jahre 1931 meine ärztliche Vorprüfung bestand. Dann führte mich mein Weg über Berlin nach Kiel, um hier nach einem Aufenthalt von 4 Semestern im Frühjahr 1934 das medizinische Staatsexamen abzulegen.

Zum Schluß ist es mir eine angenehme Pflicht, Herrn Privatdozent Dr. med. Kurt Wolff für die freundliche Überlassung des Themas sowie für die liebenswürdige Unterstützung bei meiner Arbeit meinen ergebensten Dank auszusprechen.

Literatur.

1. Die neueste Darstellung mit ausführlichen Literaturangaben findet sich im

   Herxheimer, Syphilitische Veränderungen des Herzens und der Arterien. Handb. der Haut- und Geschlechtskrankh. Berlin 1931.

   Aus dieser Monographie sind zitiert:
   S. 1 Marchand, Moxon;
   S. 2 Baumgarten, Benda, Friedländer, Versé;
   S. 3 Straßmann und Versé.

2. Bierfreund, Zieglers Beitrag, Patholog. Anat. 3. 389.
3. Dietrich, Thrombose, Berlin 1932.
4. Dürck, Über akute, knötchenförmige syphilitische Leptomeningitis und über syphilitische Arteriitis der Hirnarterien. Verhldg. Dtsch. Path. Ges. 12, 211 (1908).
5. Esser, Perforiertes Aneurysma der Arterien vertebralis sinistra auf dem Boden gummöser Gefäßerkrankungen. Frankf. Zschr. f. Path. Bd. 43, 1932.
6. Graupner, Münch. Med. Wschr. 1907, 1151.
7. Henschen, Acta medica scandinavia 65, 1926/27.
   — Annales d'Anatomie pathologique.
8. Heubner, Monographie. Die luetischen Erkrankungen der Hirnarterien.
9. Jakob, Normale und pathol. Anat. des Großhirns, Leipzig 1927.
10. Jores, Arterien. Henke-Lubarsch Hdbch. d. spez. path. Anat. und Histologie. Bd. 2, Berlin, Julius Springer.
11. Kaufmann, Lehrb. der spez. path. Anat.
12. Masson, Bull. soc. Anat. Paris 20, 517/1923.
13. Rößle, Virch. Arch. 288, 1933, 780.
14. Siegmund, Verhdlg. Dtsch. Path. Ges. 1923 und 25.
15. Takahashi, Über Endarteriitis luetica kongenita der Hirngefäße bei Kindern. Virch. Arch. Rom 233.